«وفي أنفسكم أفلا تبصرون».. شفافية العين

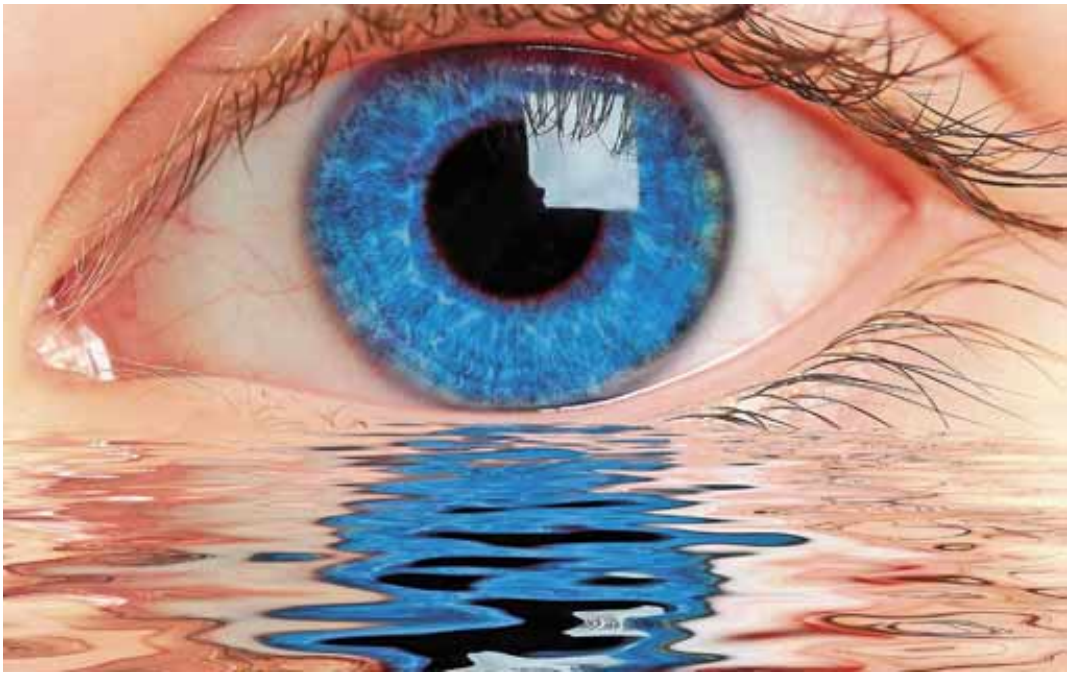

أنعم ا – سبحان وتعالى – على الإنسان بالكثير من النّعم.. من أغلى هذه النعم نعمة البصر والتي تتمثل في "العين".

والعين عبارة عن غرفة كروية الشكل يتركب جدارها من ثلاثة أغلفة متتالية، يطلق على الغلاف الخارجي أو الطبقة الخارجية أسم (الصلبة). وهي يتكون منها "بياض العين" وهي صلبة نسبياً وتعطي للعين شكلها المحدود. ويطلق على الغلاف المتوسط اسم "المشيمية Choroid" وذلك لاحتوائها على عديد من الأنسجة الدموية التي تغذي العين. وتعرف الطبقة الداخلية باسم "الشبكية" وهي الجزء الحساس من العين لأنها تتألف من النهايات العصبية العديدة التي تتجمع لتعطي "العصب البصري". وتمتد الصلبة إلى الإمام لتعطي "قرنية العين" وهي شفافة تسمح بمرور الأشعة الضوئية إلى الداخل، وتستقر خلفها "عدسة العين" وهي شفافة أيضاً لنفس هذا السبب. ووظيفة العدسة هي تجميع الأشعة الضوئية الصادرة من هذه المرئيات المختلفة وإسقاطها على الشبكية. وعن طريق العصب البصري تنتقل صور هذه المرئيات من الشبكية إلى المخ حتى يستطيع الإنسان التعرف عليها. وتعتبر شفافية القرنية وعدسة العين ضرورية جدّاً حتى تستطيع الأشعة الضوئية المرور إلى داخل العين. فإذا فقدت هذه الشفافية

كما في مرض "إعتام العين – الكتاركتا" فإنّ المريض يفقد القدرة على الإبصار كلياً أو جزئياً حسب تقدم المرض. وفي الشكل التالي قطاع بالعين يوضح الاجزاء الرئيسية بها.

ولما كانت العين هي الكرة السحرية والنافذة التي يطل منها الجسد على العالم، فإنّ الله عزّ وجلّ حباها بجهاز إحساس دقيق يقيها غوائل الزمن من هجير وريح وضوء وغبار وغاز وإشعاع وهوام وصد وضرب في يقظة أو نوم.

إنّها إحدى ثلاث نعم أنعم الله تعالى بها علينا مهما شكرناه عزّ وجلّ عليها فإنّه قليل (قُلْ هُوَ الَّذِي أَنْشَأَكُمْ وَجَعَلَ لَكُمُ السَّمْعَ وَالأَبْصَارَ وَالأَفْئِدَةَ قَلِيلا مَا تَشْكُرُونَ) (الملك/ 23). ولكي تقوم العين بأداء وظيفتها على الوجه الأكمل فينبغي أن تكون مزودة بالآتي: - أوساط شفافة (media Transparent) وهي القرنية والعدسة والسائل المائي والجسم الزجاجي والشبكية. - أعصاب دقيقة الحس (System Sensony Perfect) تكون جهاز إحساس متكامل. - جهاز حركي متوازن (System Occulomotor Balanced). - ضغط معتدل متوازن بين السوائل الداخلة والسوائل المنصرفة (Pressure Intraoccular Normal). - خطوط بصرية سليمة (Pathway Visual Intact). - مراكز بصرية عاملة (Visual Acting Centers). وسنقتصر في هذا مقالنا على النقطة الأولى وهي "العين شفافية". والتي تشمل الحديث عن القرنية – السائل الزجاجي – العدسة – الجسم الزجاجي – الشبكية. - شفافية القرنية: وهي حصيلة العوامل التالية: - عوامل بنائية Anatomical. - عوامل وظيفية Physiological. - عوامل اعاشية Metabolic. - العوامل البنائية (التكوينية) جسم نّيتكو القرنية من راقات أليافها مصففة بطريقة متوازية بلا تقاطع، أو ميل وفي طبقات متعامدة بعضها مع بعض، وهذا يؤدي بدوره إلى أنّ الأشعة الضوئية تستطيع النفاذ دون انعكاس أو تفرق. أي أنّ القرنية ليس لها أي تأثير انكساري ضوئي فتظهر شفافة لا لون لها. ومن ثمّ فإنّ أي عامل يؤدي إلى صف هذه الخلايا والألياف بطريقة غير متوازية وفي طبقات مائلة وغير منتظمة يجعل سطحها يفقد شفافيته ويصبح معتماً. ويظهر ذلك جلياً في حالات قُرح القرنية المندملة. 2- خلوها من الأوعية الدموية حيث انّ وجودها يؤدي إلى إعتام القرنية. 3- خلوها من الخلايا. - العوامل الوظيفية: وجود ضغط معين متوازن ثابت واقع على أنسجتها، لو اختل سواء بالزيادة أو بالنقص لانعدمت الشفافية. سلامة وتكامل الأغشية الطلائية الخارجية

ّفإن مرض أو إصابة سواء بهما خلل أي حدث فلو (Endothelium) والداخلية (Epithelium) القرنية تعاني من الإعتام وذلك لفشل عاملين مهمين هما: - عامل الوقاية المسؤول عن منع السوائل من النفاذ إلى قلبها وصلب جسدها. - عامل الوظيفة التنفسية الذي تتميز به هذه الأنسجة والذي بمقتضاه تحدث عملية تنفسية نشطة تؤدي إلى ضخ الماء الزائد خارج نسيج القرنية بحيث تكون القرنية دائماً في حالة جافة dehydration. - العوامل الاعاشية: كثيراً ما نجد تأثير القرنية نتيجة لاضطراب إعاشي اما موضعياً أو كلياً. - الاضطراب الموضعي: كما في حالات الضمور الهلامي والذي ينتج عنه عتامة دائرية تظهر في الشيوخ المسنين فوق الخمسين، وقد يظهر أحيانا في الشباب. - الضمور الدهنوي: وهو يظهر بين طبقات القرنية السطحية على هيئة مخروطية ويكون لو العتامة مصفراً لترسب خلايا دهنية بها. - الاضطراب الكلي: يحدث نتيجة لترسب السكاكر الرغوية بها. ترسب بعض الأحماض الأمينية الستينية (Aysteine) كما في الحالات الخلقية المسماة مركب فانسوني (Fanconi). - ترسب أملاح الكالسيوم. - شفافية السائل المائي: والسائل المائي كما يدل عليه اسمه مائي التكوين، أي لا لون له، وبذلك يكتسب خاصيته الشفافية ويقوم بالمشاركة في السماح بمرور الضوء إلى داخل العين. وإذا تغير هذا التكوين فإنّ خاصية الشفافية تفقد، وهذا يتأتى في حالات مرضية عديدة منها: - وجود دم بالخزانة الأمامية نتيجة إصابة أو التهاب العين أو مرض دموي. - وجود أجسام غريبة بالخزانة الأمامية مثل أي جسم خارجي غريب أو انزلاق عدسة معتمة بها. - تغيير في تكوين السائل المائي نتيجة لتمدد وتسيب الأوعية الدموية بالقزحية والجسم الهدبي والذي على إثره يصبح السائل المائي سميكا ويحتوي على مزيد من الزلاليات تماثل تلك التي توجد في مصل البلازما. - شفافية العدسة: عدسة العين في شكل حبة الترمس، لها غلاف مطاط تتكون من محفظة (Copsule) وقرطاسية (Cortex) ونواة (Nucleus) وكل هذه المكونات أوساطها شفافة لإمرار الضوء. وتعتمد العدسة في اكتساب شفافيتها على العوامل التالية: عوامل بنائية: - وجود غشاء طلائي متماسك صحيح سليم. - تصفيف الخلايات العدسية في نظام متوازٍ متقوس بحيث تتقابل أطرافها في رتوق ثلاثية الشكل. - عدم وجود أوعية دموية أو خلايا ذات أنوية داخلياً. عوامل إعاشية: - وجود جهاز تنفس داخلي لأنسجتها يعتمد على وجود خمائر (Enzymes) ومصاحبات منشطة للخمائر (enzymes-Co) مثل مركبات الستيوكروم والجلوتاثايون (Glutathione) وفيتامين ج وفيتامين أ وأملاح الكالسيوم. - شفافية الجسم الزجاجي: يعتمد الجسم الزجاجي في أدائه على: سلامة وحدته: بمعنى وجود وجه سليم صحيح السائل محله يحل ولكن يستعوض لا هّ فإن الجسم هذا فقد وإذا هلامي وقوام (Intact face) المائي. وتتم حالة الإحلال هذه في حالات الالتهاب القزحي تحت الماء فيتحول القوام الهلامي إلى سائل مائي وتتحلل أليافه وخلاياه. ويلاحظ أنّه في كل الحالات التي يفقد فيها الجسم

الزجاجي شفافيته تتفاوت درجات فقدان الشفافية والتي تتراوح ما بين عكارة خفيفة تظهر على وجهه الأمامي ولا ترى إلا بالمصباح الشفي (Lamp Slit) أو أجسام سابحة فيه ربما تعيق الرؤية حينما تعبر المجال الحدقي.. وهذه ما يعبر عنها بالذبابة الطائرة (Musca volitantes). - عوامل الشفافية بالشبكية نسيج: فإن ولذلك الشفافية تمام شفاف الشبكية لون قاع العين الذي نراه مكتسباً اللون الأحمر إنما هو في الحقيقة يمثل الأوعية الدموية الموجودة بالمشيمية (Choroid) وما بها من دماء ترى من خلال الشبكية الشفافة. وسرعة الإعاشة (Rate Metabolic) في الشبكية عالية جداً ولذلك فإن أي عامل يؤدي إلى انقاصها إنما يؤدي إلى ضمورها وكفها. وإذا حدث ذلك فإن شفافيتها تختل وتعتريها التغيرات اللونية وتتحلل مكوناتها العصبية وتنتج عنها ترسبات هلامية.. كل هذه التغييرات تفقدها شفافيتها فتعتم في المكان المصاب ويظهر ذلك جلياً في حالات الانفصال الشبكي. وتستمد الشبكية مددها الدموي من الشريان المركزي الشبكي وكذلك من الشعيرات المشيمية، ومن هنا تجدء أهمية هذين المصدرين في العمل على حيوية وإعاشة الشبكية. لذلك فإن من أهم أسباب ضمور واعتام الشبكية. - تجلط أو انسداد في الشريان المركزي الشبكي (retinala Central). - الانفصال الشبكي بأنواعه الأولي والثانوي. - تسمم الشبكية من مرض عام أو سبب خارجي. - تيبس في شرايين المشيمية الشعرية (Copillaries Cherio).

بهذه الشفافية التي وهبها الله تعالى لعيوننا فإنها تستطيع أن تقوم بوظائفها التي من أهمها أنها تقوم بعمل النافذة التي منها يستطيع الجسم أن يطل على العالم الخارجي. وكل من يريد أن يفحص داخل الجسم فما عليه إلا أن ينظر إلى العين وصدق من قال "العين مرآة الجسم".

فلتكن لنا مع أنفسنا وقفات نتأمل فيها ونبحث عن كوامن وأسرار خلق الله للإنسان لنقف خاشعين خاضعين متذللين للخالق جل جلاله نقر بوحدانيته ونذعن له بالاستسلام والطاعة. فالله سبحانه لم يخلق أي عضو – في أجسامنا – إلا بإحكام وتقدير لكي يلائم طبيعة وظيفته.. فسبحان المبدع الخالق جلّ شأنه. وصدق الله تعالى القائل: (إِنَّا كُلَّ شَيْءٍ خَلَقْنَاهُ بِقَدَرٍ) (القمر/ 49). (وَفِي أَنْفُسِكُمْ أَفَلا تُبْصِرُونَ) (الذاريات/ 21). - المصادر: 1- التصرف الزين في معاجزة سقم العين، أ. د. محمد عبدالعزيز محمد. 2- practioners and students medical for Ophthalmplogy. Prof By Ismail Gawdat. 3- Parson' diseases of the eye By Stephen J.H. Miller. المصدر: مجلة الضياء/ العدد 31 لسنة 1993م